令和8年　第1回症例検討会

独立行政法人労働者健康安全機構　熊本労災病院　中央検査部
関本　香純

症例

【患者】50歳代　女性

【既往歴】右肺腺癌

【喫煙歴】なし

【臨床所見】StageⅣの右肺腺癌（EGFR遺伝子変異：陽性、PD-L1(22C3):TPS≧50%、ALK（IHC）：陰性）と診断され、治療中。胸部CT画像で、既存の右肺腫瘤影に著変は認めないが、多発肺転移と左胸膜の結節に増大傾向と、左胸水貯留を認めた。精査目的で左胸腔穿刺施行。

【検体】左胸水

左胸水提出時の胸部CT画像



初回（9年前）生検時の組織所見

HE染色

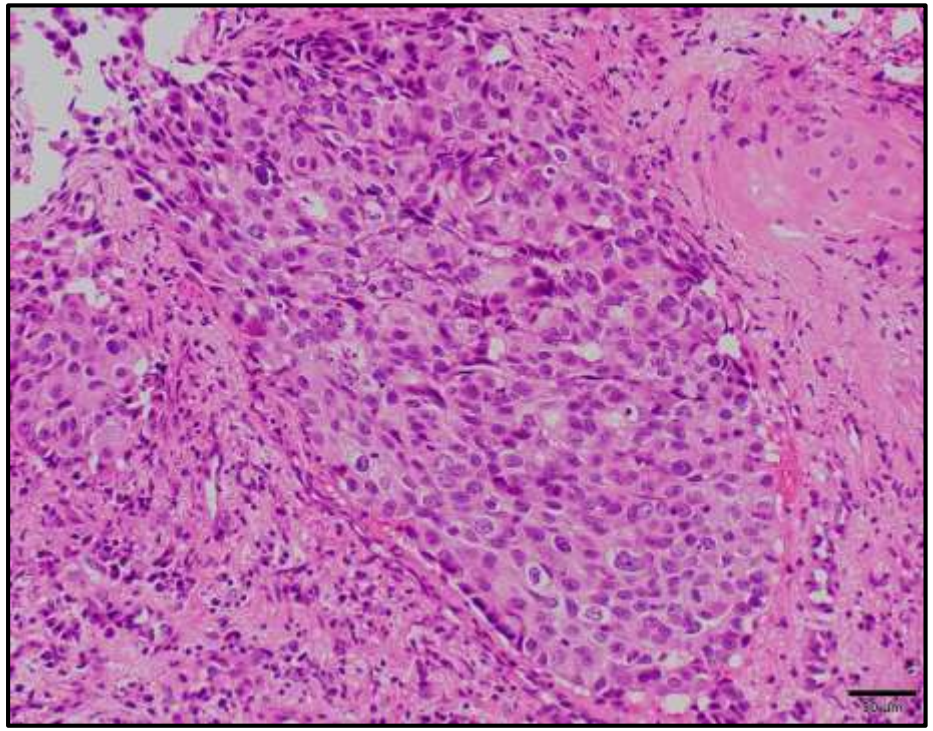

免疫組織化学染色

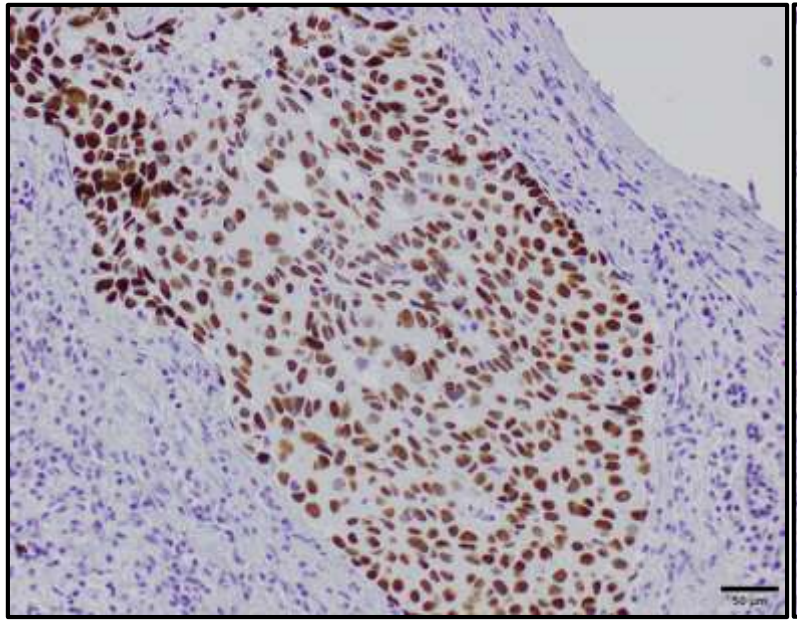

TTF-1（＋）

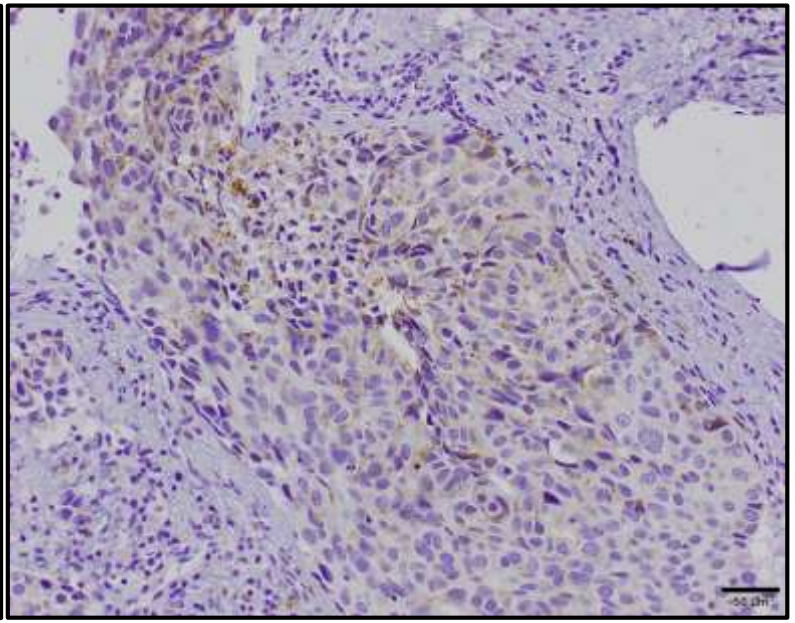

NapsinA（＋）

p40（－）、CK5/6（－）

組織診断：Non-small cell lung carcinoma,　favour adenocarcinoma

初回（9年前）生検時の細胞診（キュレット擦過）所見

Pap.染色

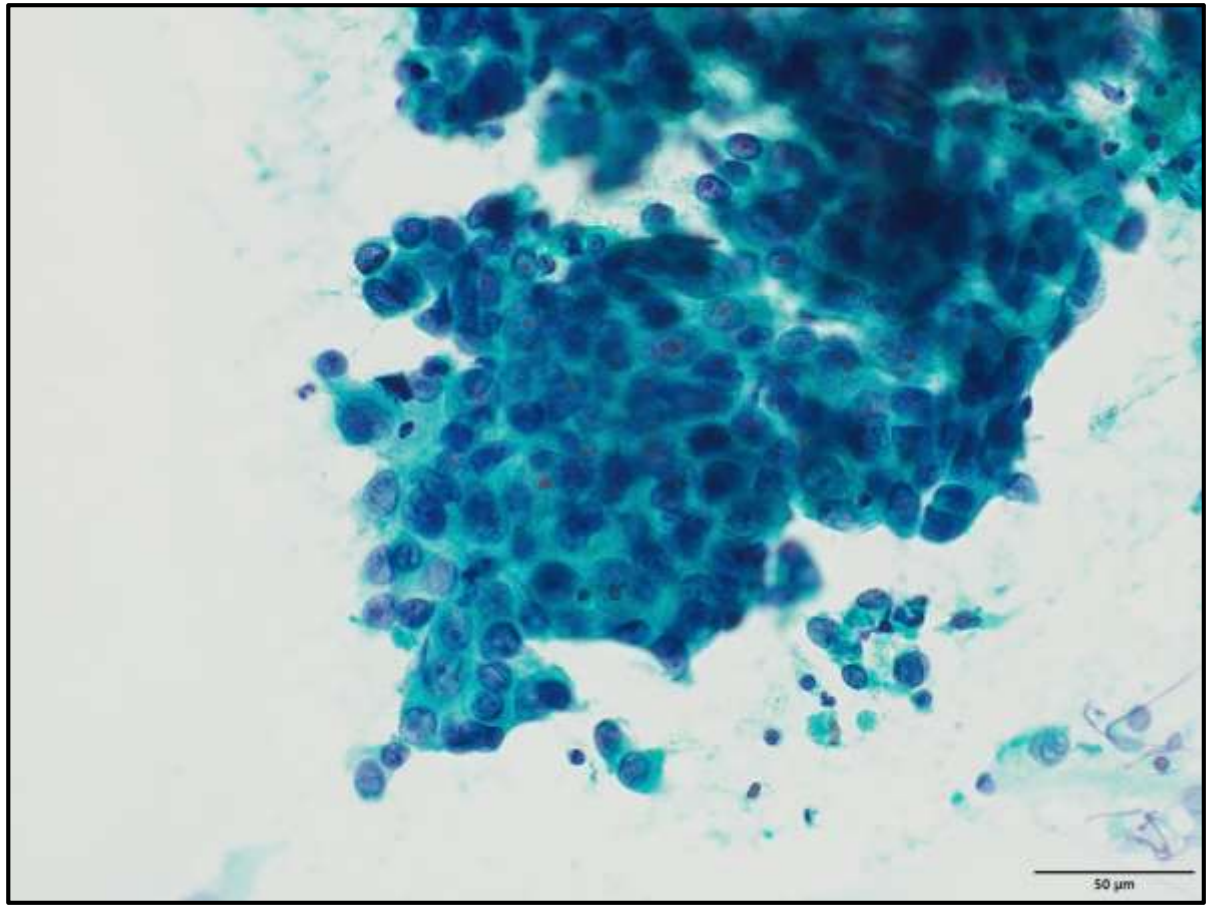

MG染色

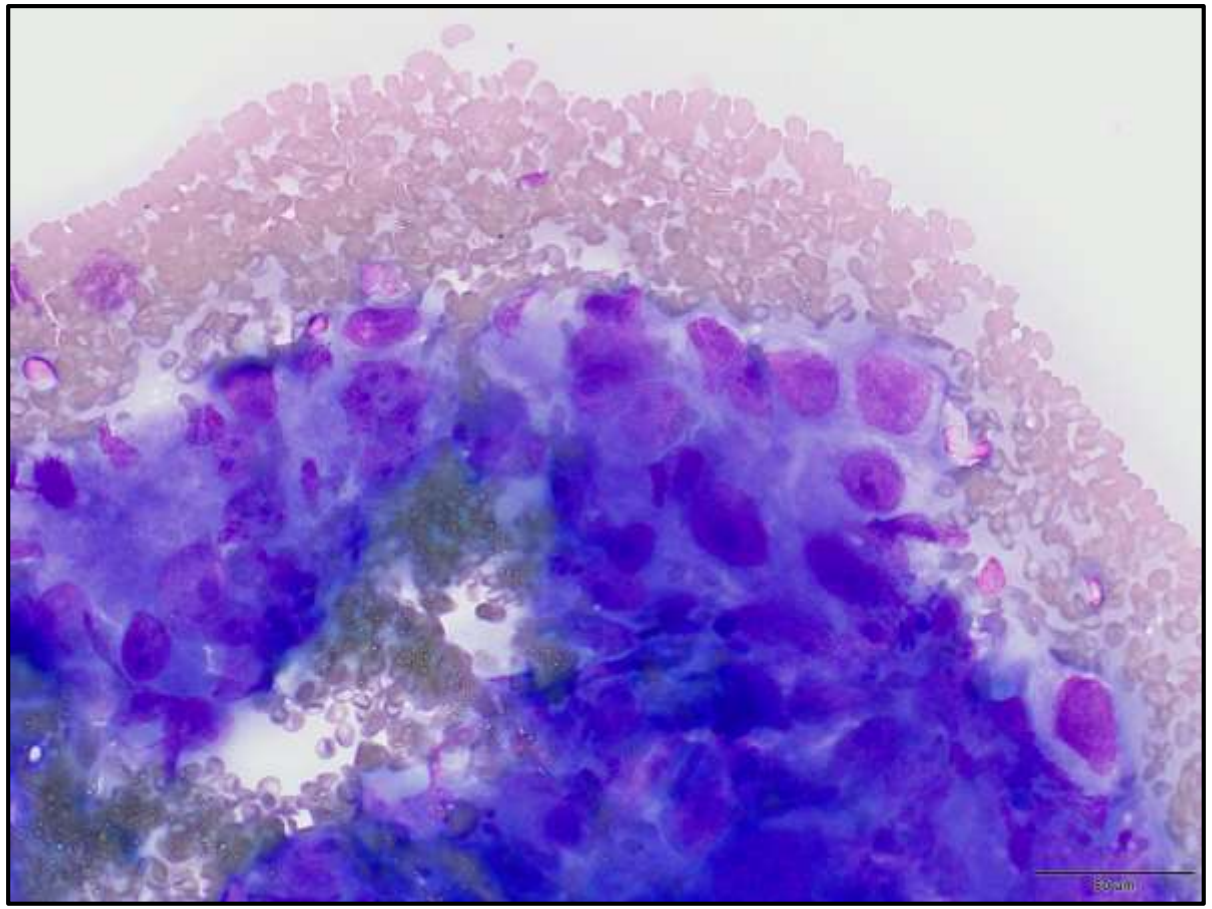

細胞診診断：Adenocarcinoma

左胸水細胞診

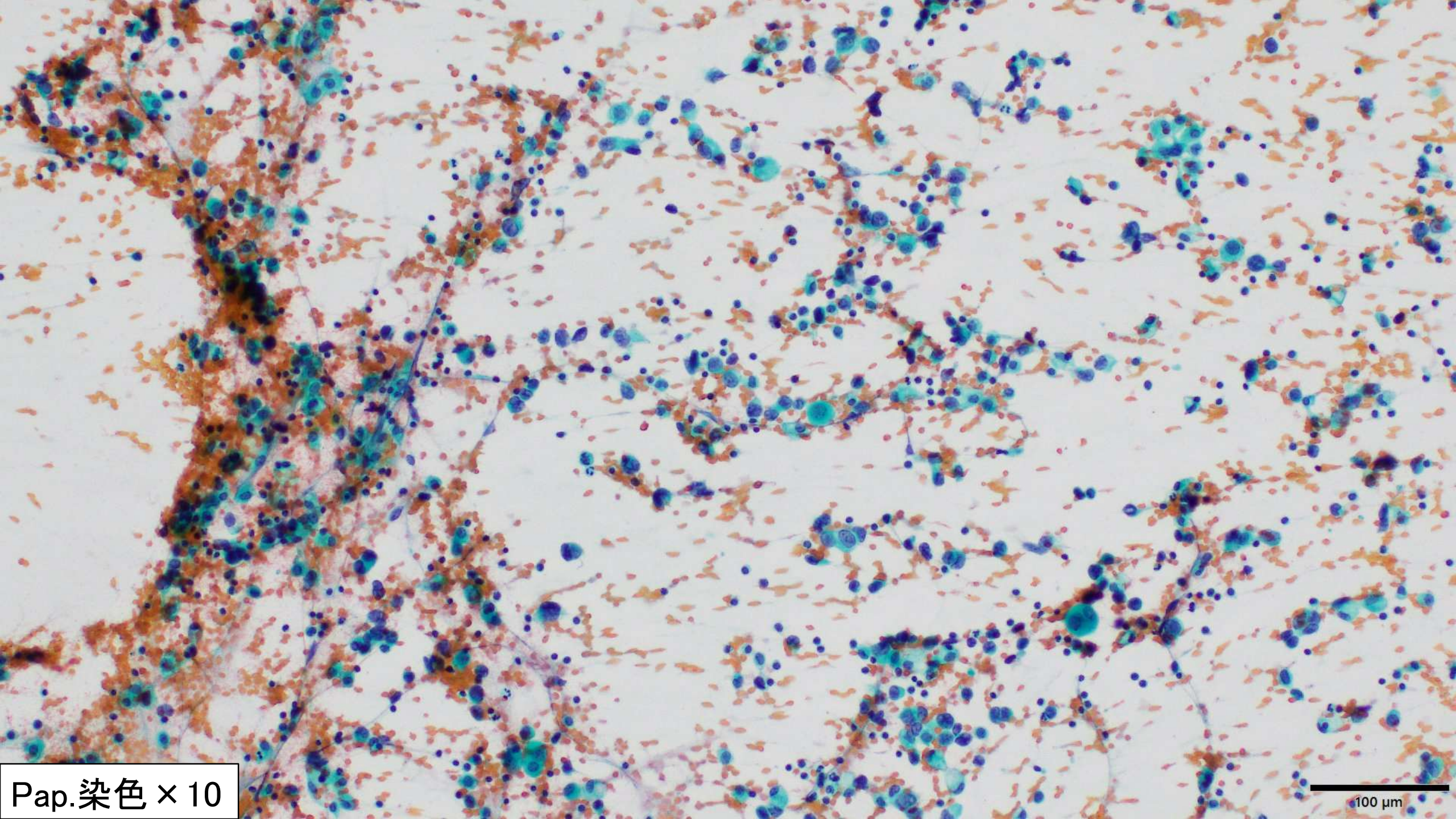
Pap.染色×10
100 µm

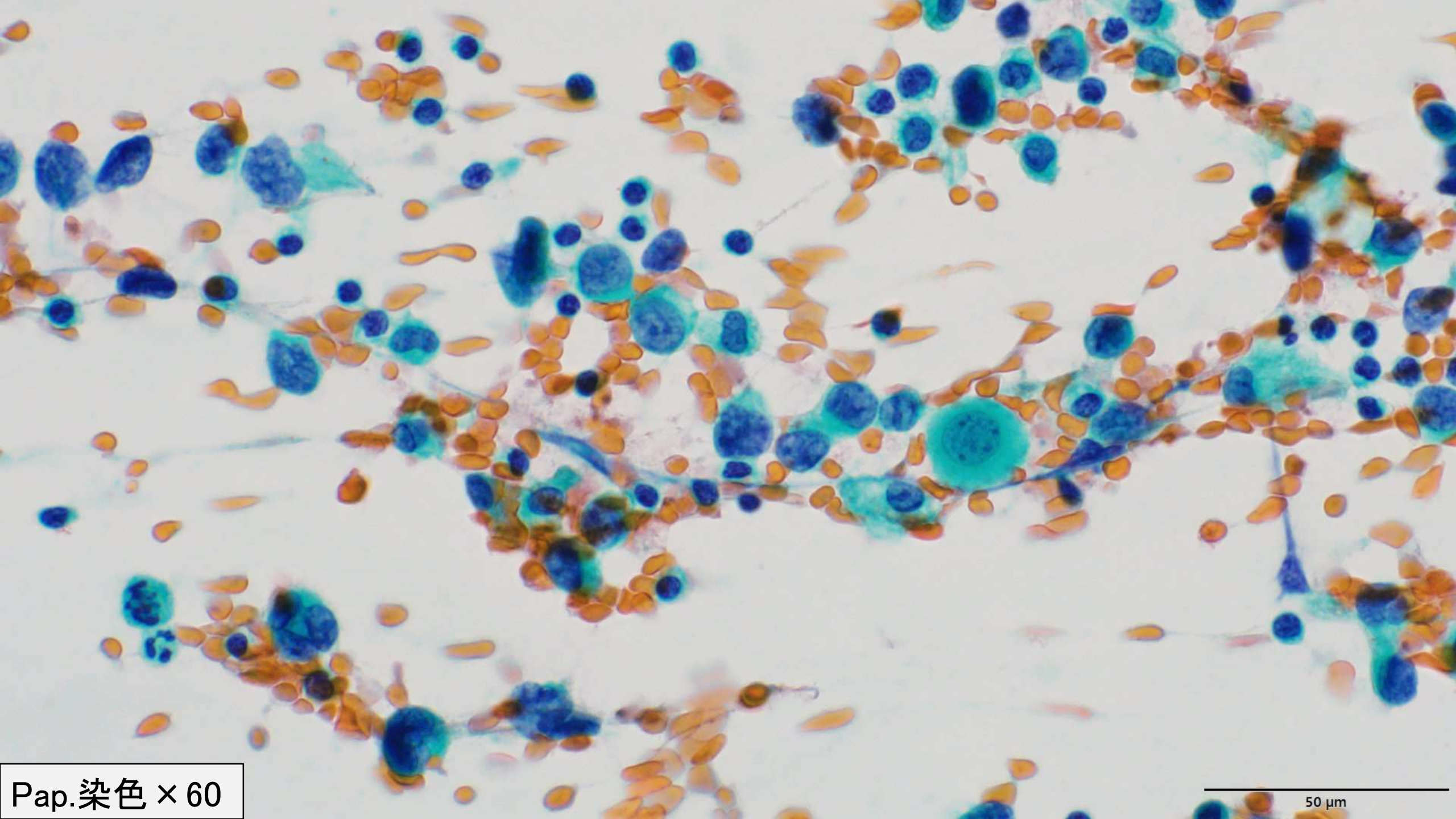

Pap.染色×60

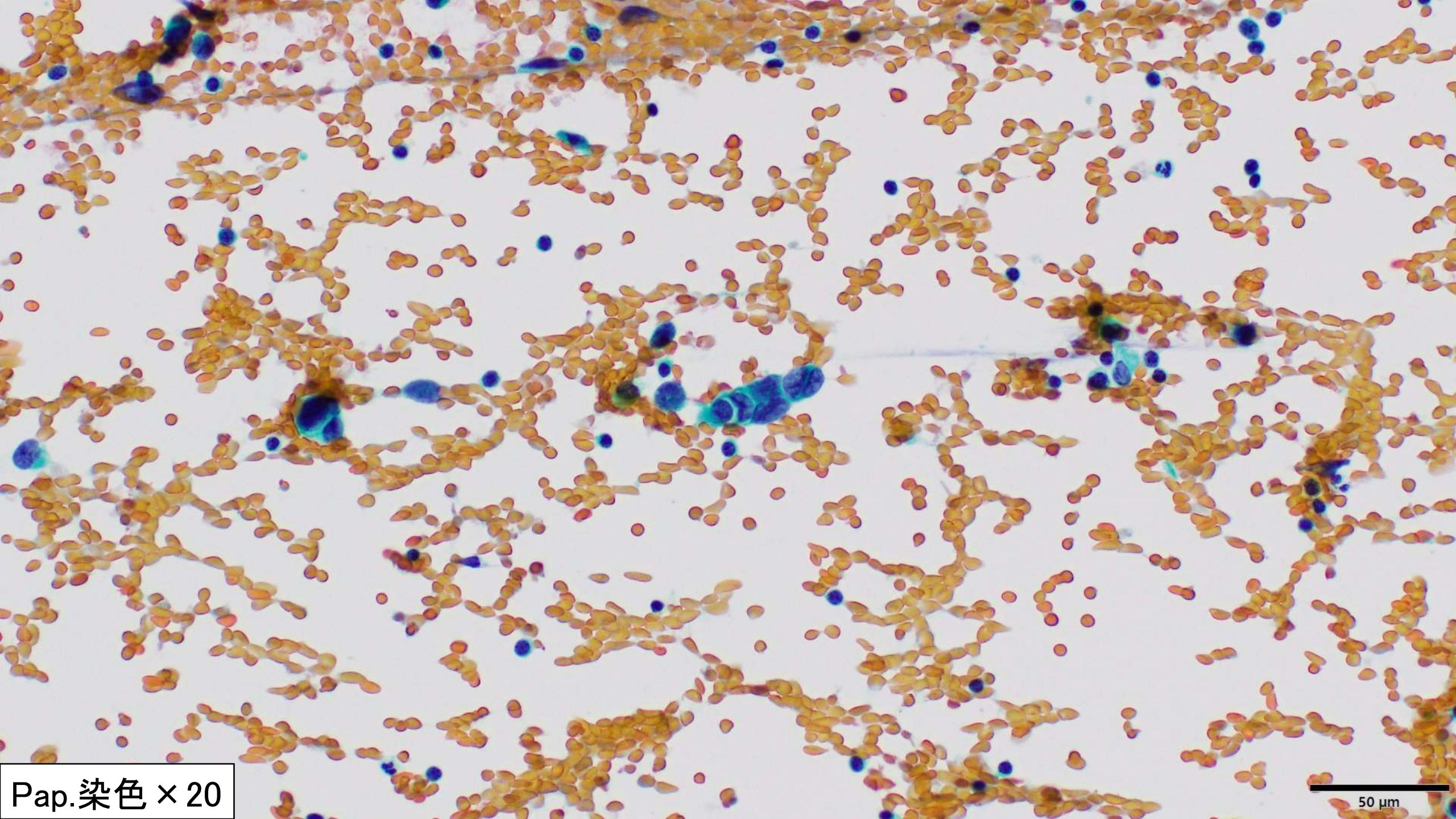

Pap.染色×20

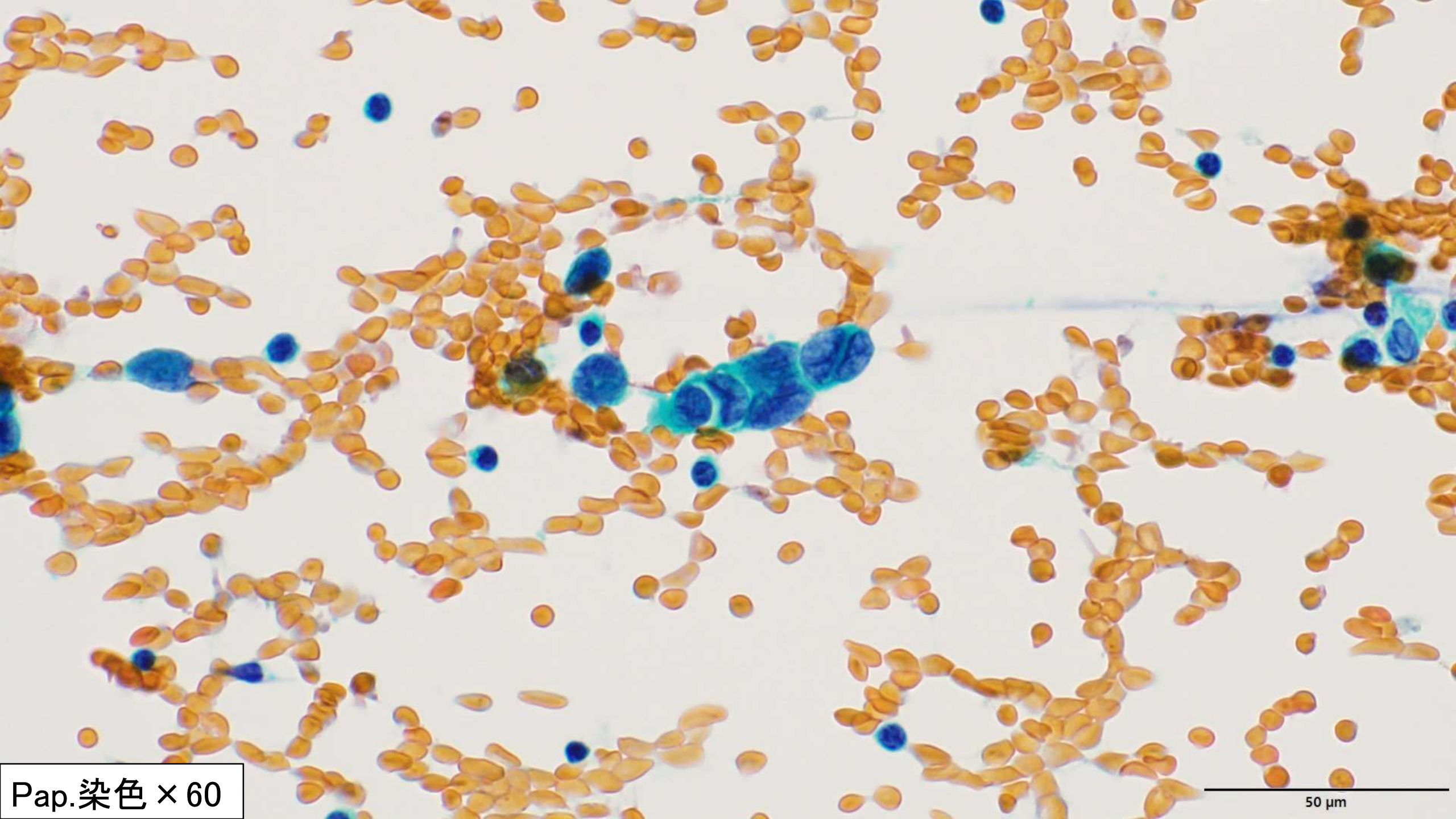

Pap.染色 ×60

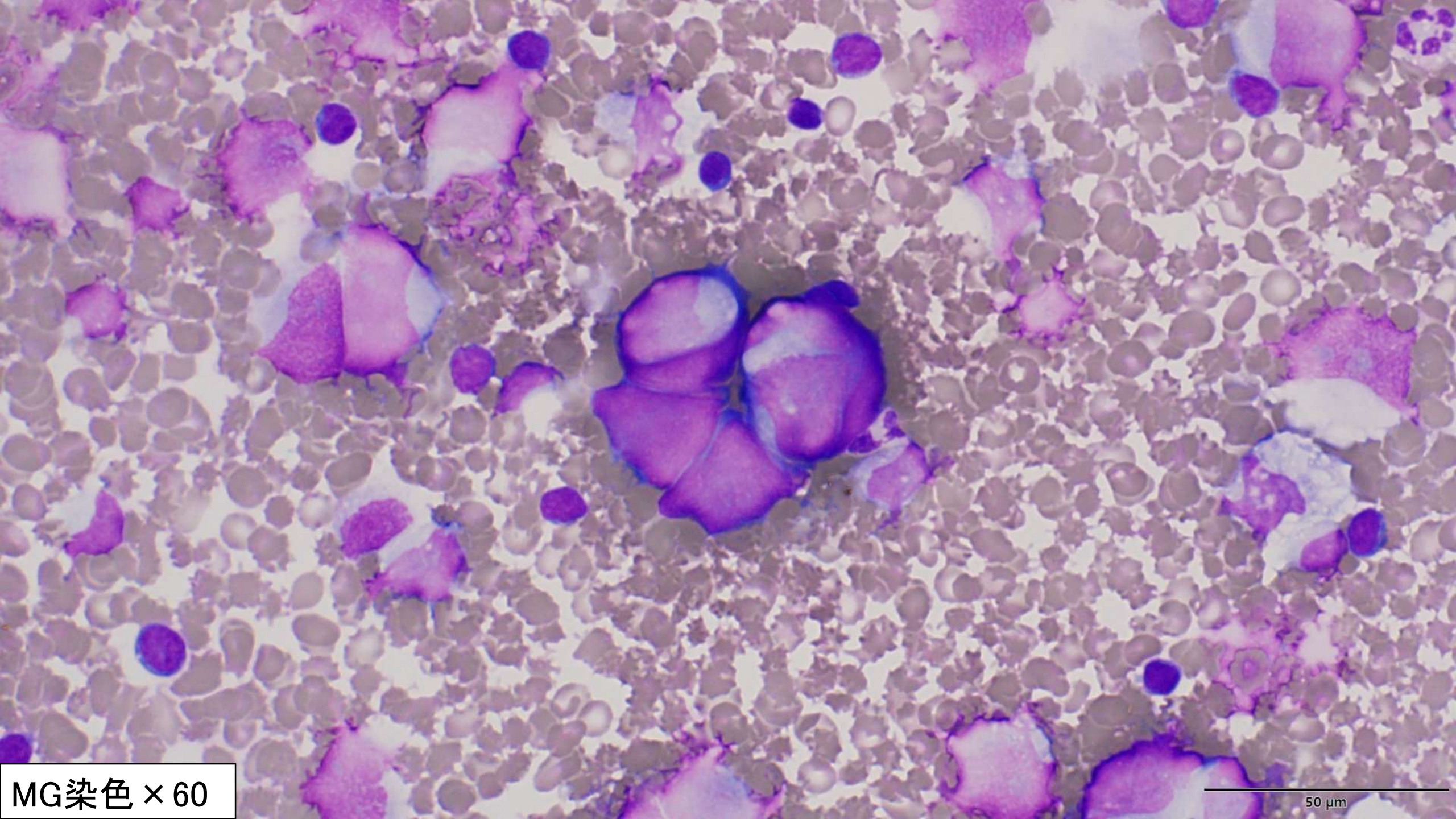
MG染色 ×60
50 µm

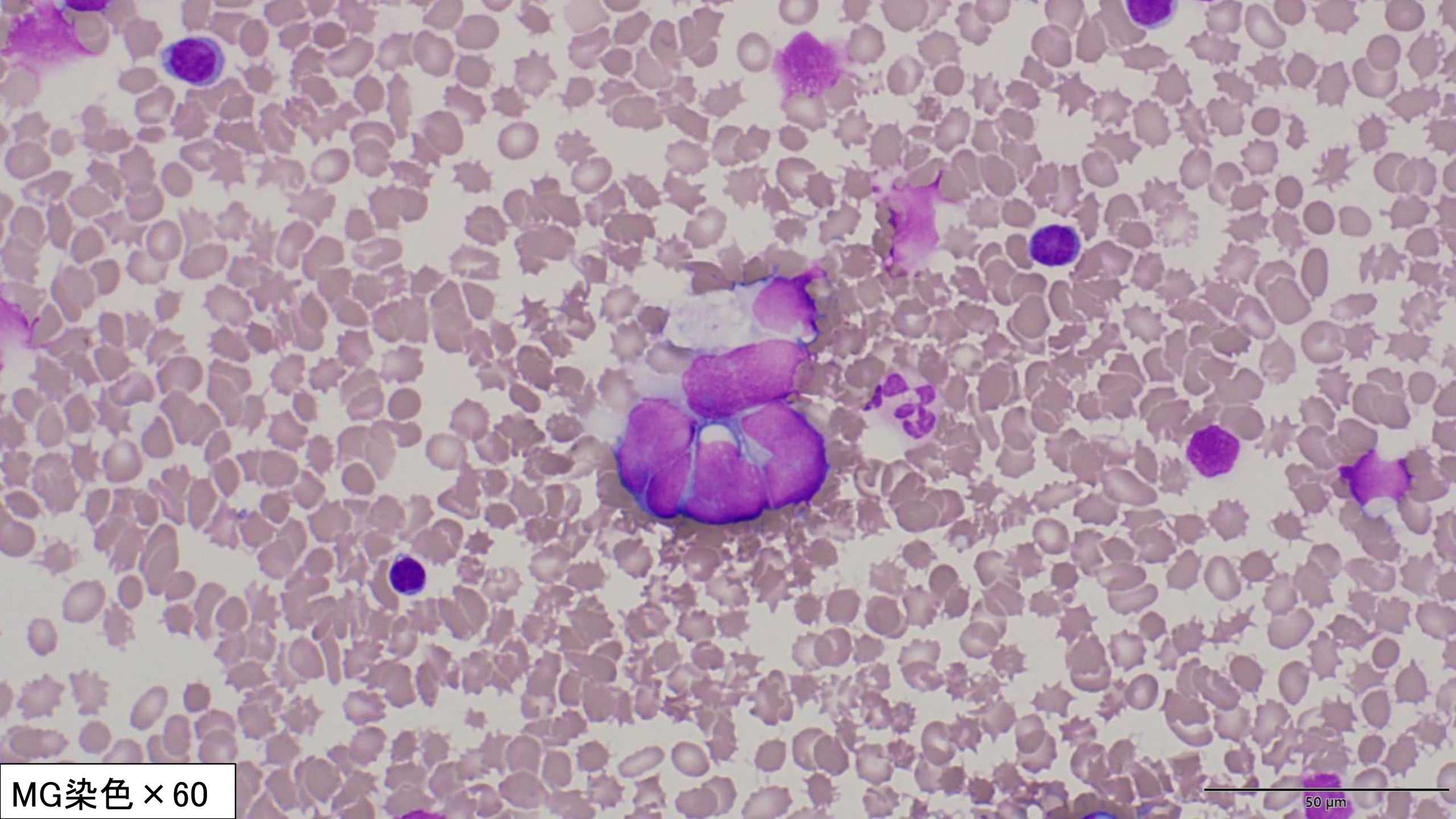
MG染色 ×60
50 µm

セルブロック所見

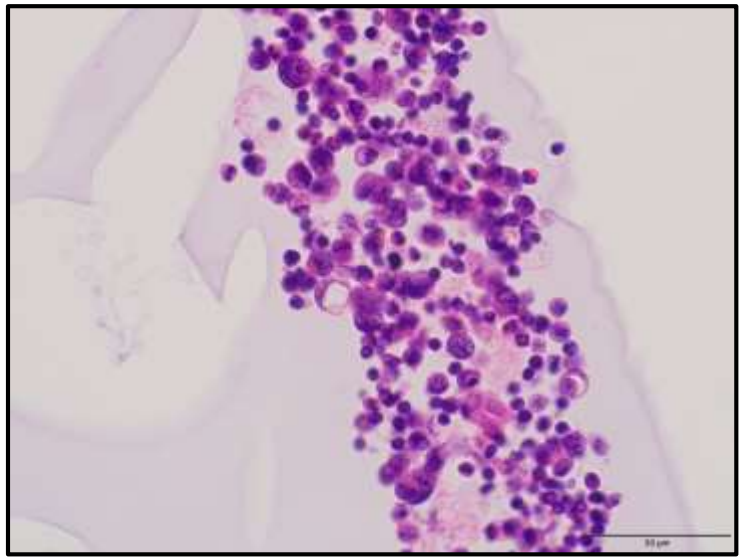

HE染色

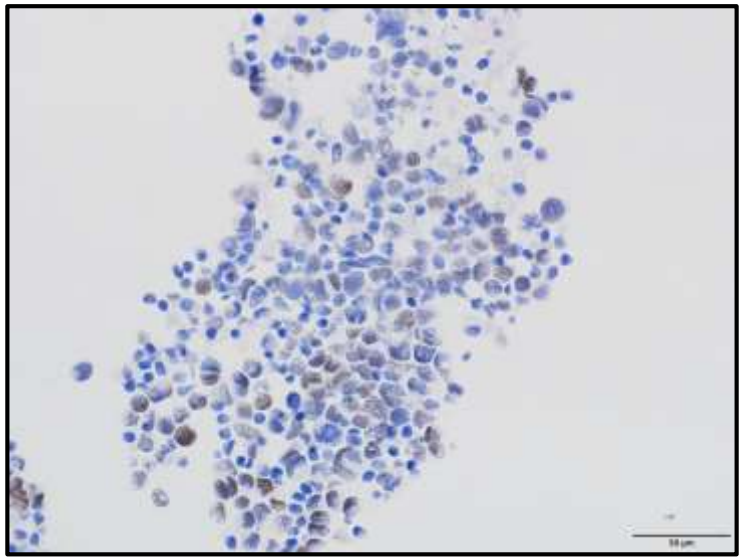

TTF-1（約10%に＋）

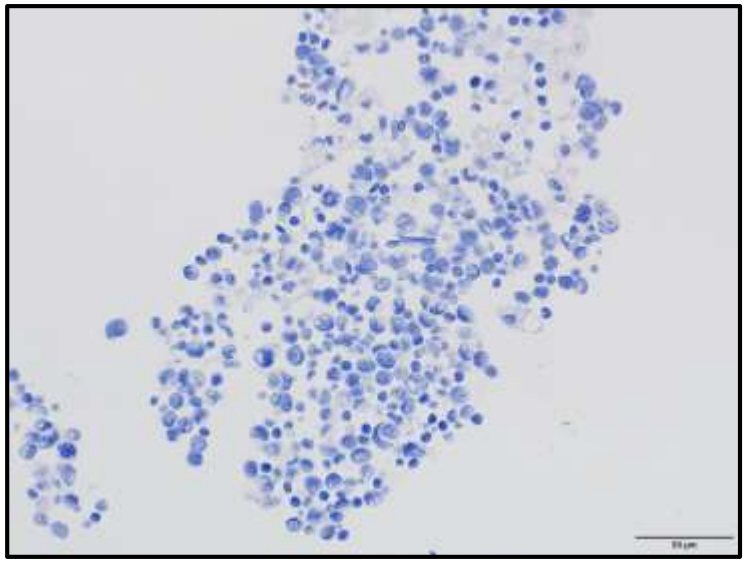

NapsinA（－）

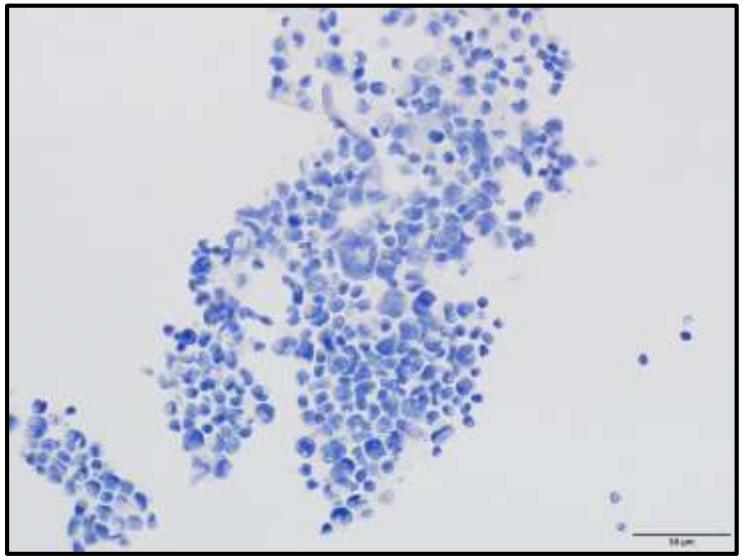

クロモグラニンA（－）

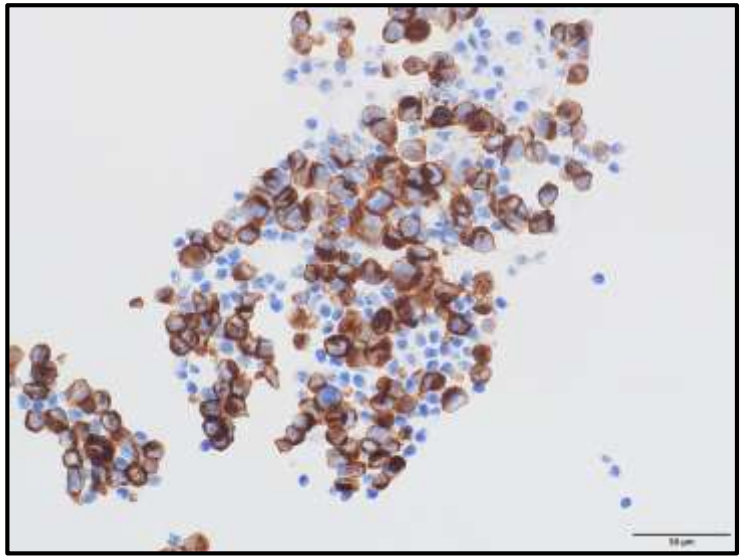

シナプトフィジン（＋）

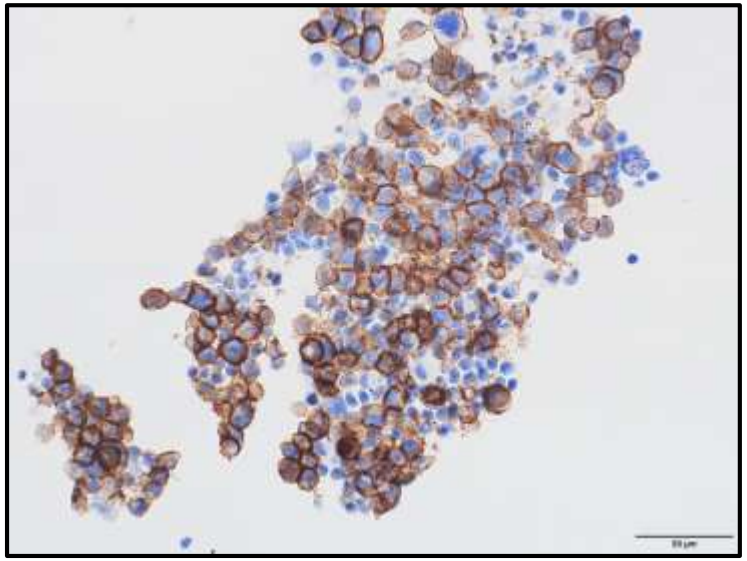

CD56（＋）

判定：Positive

Consistent with small cell carcinoma （transformed suspected)

形態的および神経内分泌マーカー陽性であり、転化した小細胞癌の胸膜播種あるいは混合型小細胞癌（腺癌成分を伴った）の播種が考えられる。

選択肢

1　低分化腺癌
2　扁平上皮癌
3　小細胞癌
4　上皮様中皮腫
5　浸潤性小葉癌
6　悪性リンパ腫

小細胞癌

肺癌取り扱い規約第9版　抜粋

定義：悪性上皮性腫瘍であり、細胞質は乏しく、微細顆粒状の核クロマチンを示し、核小体の目立たない小型細胞からなる。核分裂像は高度にみられ、しばしば壊死を伴う。ほとんどの小細胞癌は神経内分泌マーカーを発現する。

組織像：小型（リンパ球3倍未満の大きさ）で、卵円形から短紡錘形を呈し、細胞質が乏しく、細顆粒状のクロマチンを示し、核小体は目立たない。Nuclear molding（核の相互圧排像）を呈する。癌細胞は密に、主にシート状の増殖パターンを呈する。核分裂像は＞10/2㎟。

・肺門部の気管支にも、末梢肺にも発生する。

・分子標的治療薬後に小細胞癌転化として耐性に関与することが知られている。

・必ずしも、免疫染色などによる神経内分泌分化の証明は必須ではない。

↳ほとんどの小細胞癌は神経内分泌マーカーに陽性であることから、実際には、ChromograninA、synaptophysin、CD56などの免疫染色は一般によく行われており、小細胞癌の診断の確認やあるいは除外診断などに役立っている。

・小細胞癌症例の5～10%においては、3つの神経内分泌マーカーがどれも陰性となることあるが、POU2F3陽性となることで小細胞癌の支持が得らえる。

小細胞癌の細胞所見

本症例

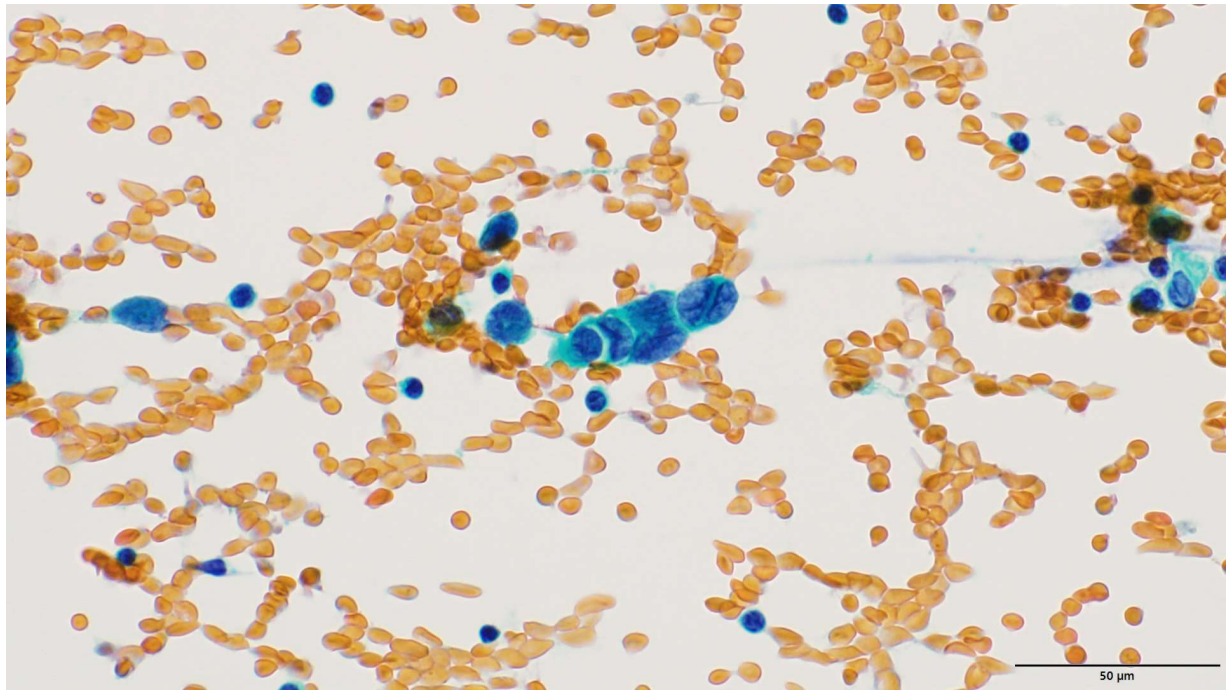

大きさ：小型
（小型リンパ球の２～３倍大 ）

N/C比：高い（細胞質が乏しい ）

核クロマチン：細顆粒状から租顆粒状

核形：卵円形から類円形

核縁：薄い

核小体：不明瞭

出現様式：孤在性 、木目込み細工様配列 、強固な結合を示す重積性集塊

各選択肢の鑑別

低分化腺癌

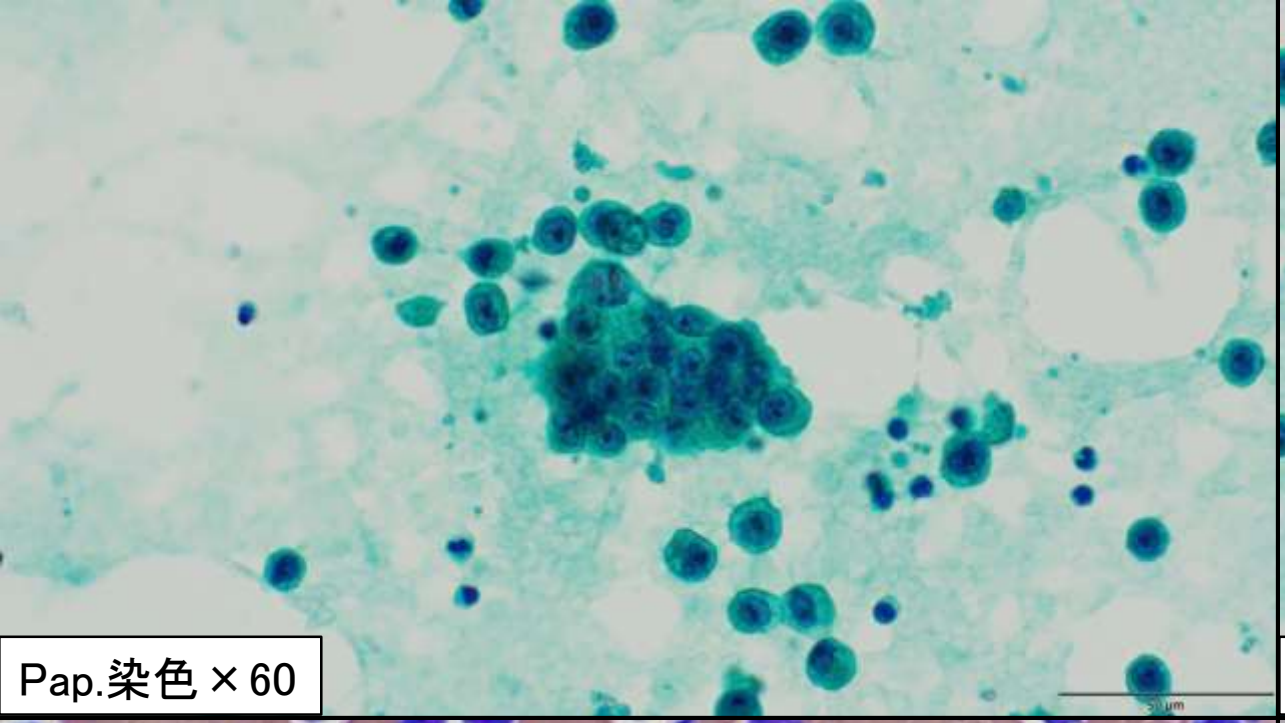
Pap.染色 × 60

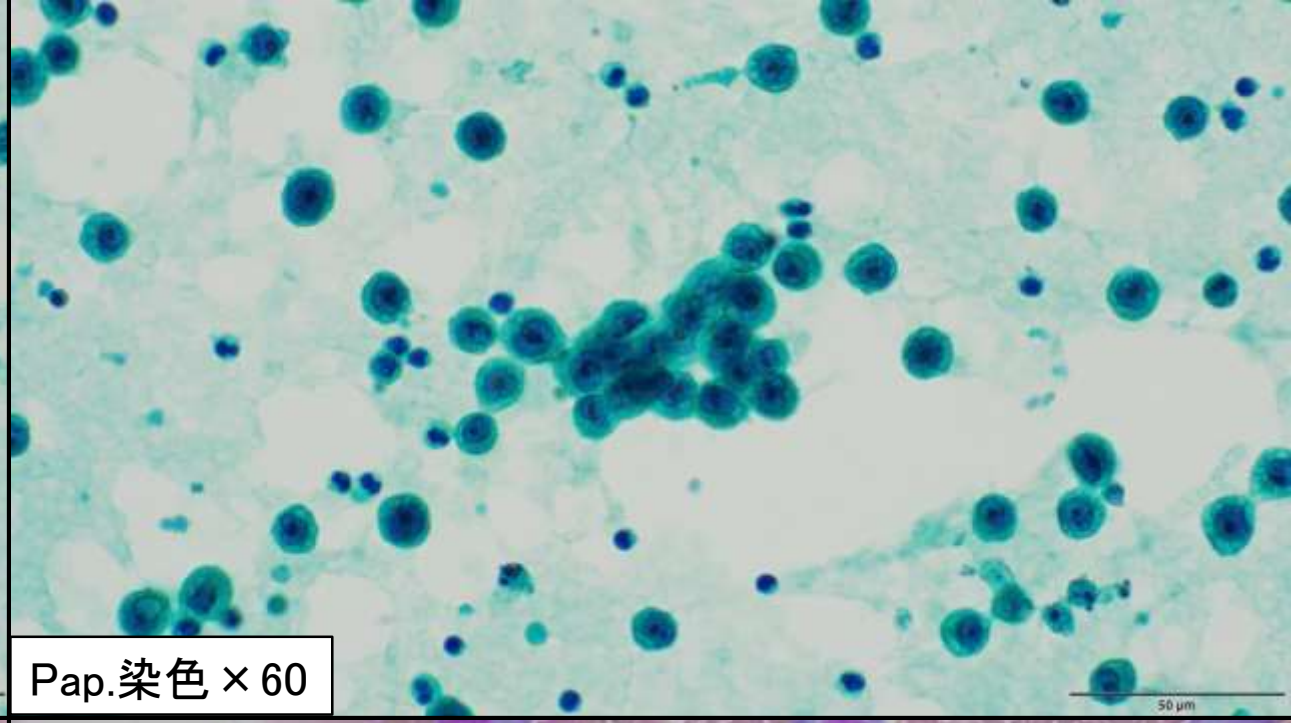
Pap.染色 × 60

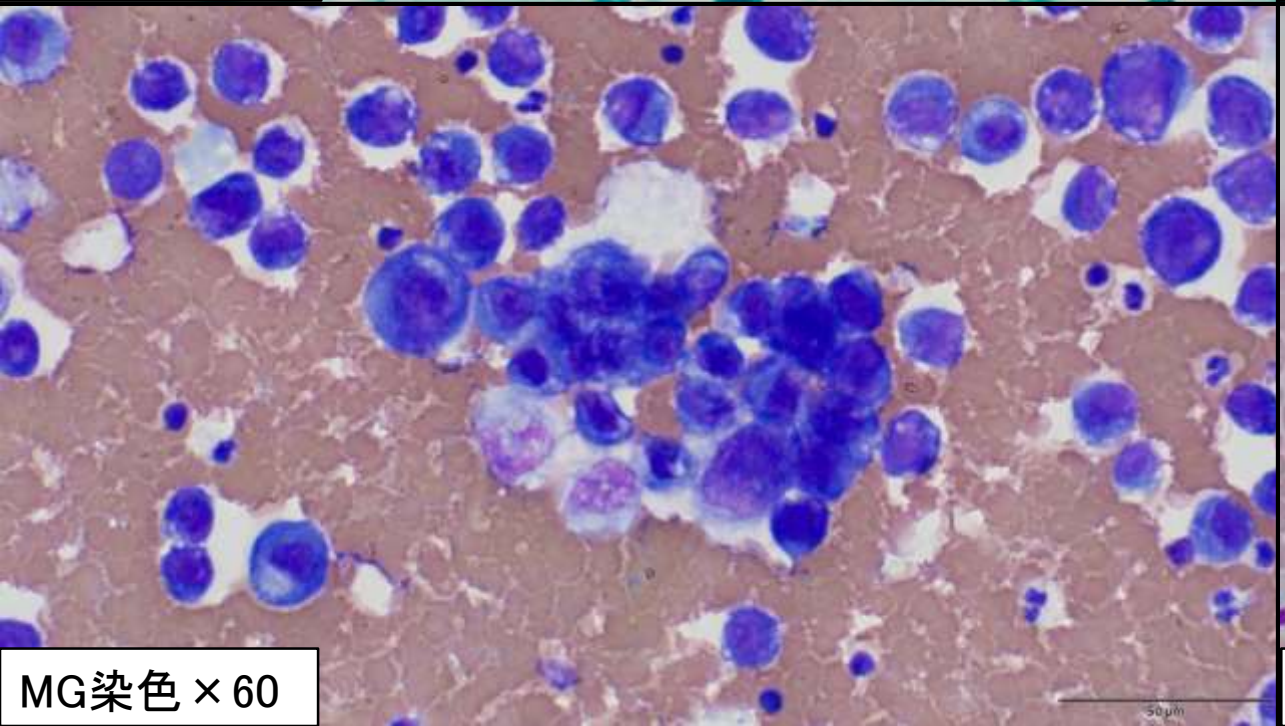
MG染色 × 60

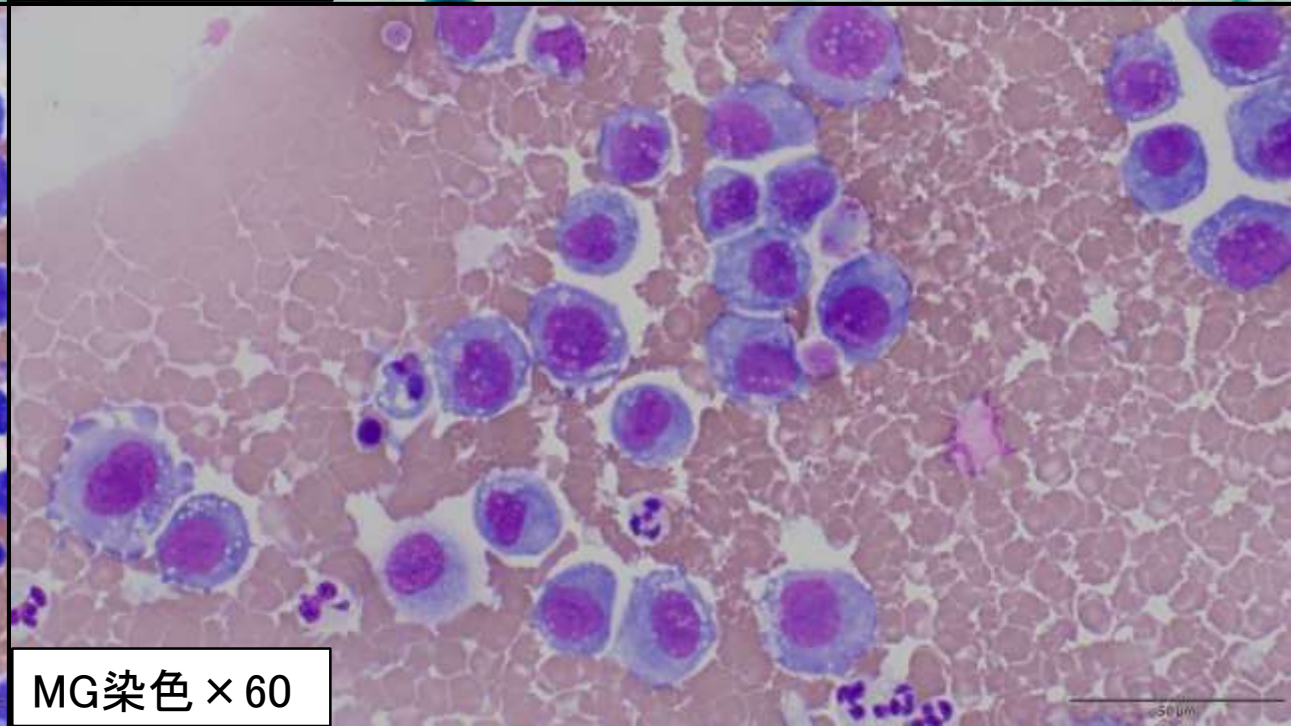
MG染色 × 60

扁平上皮癌

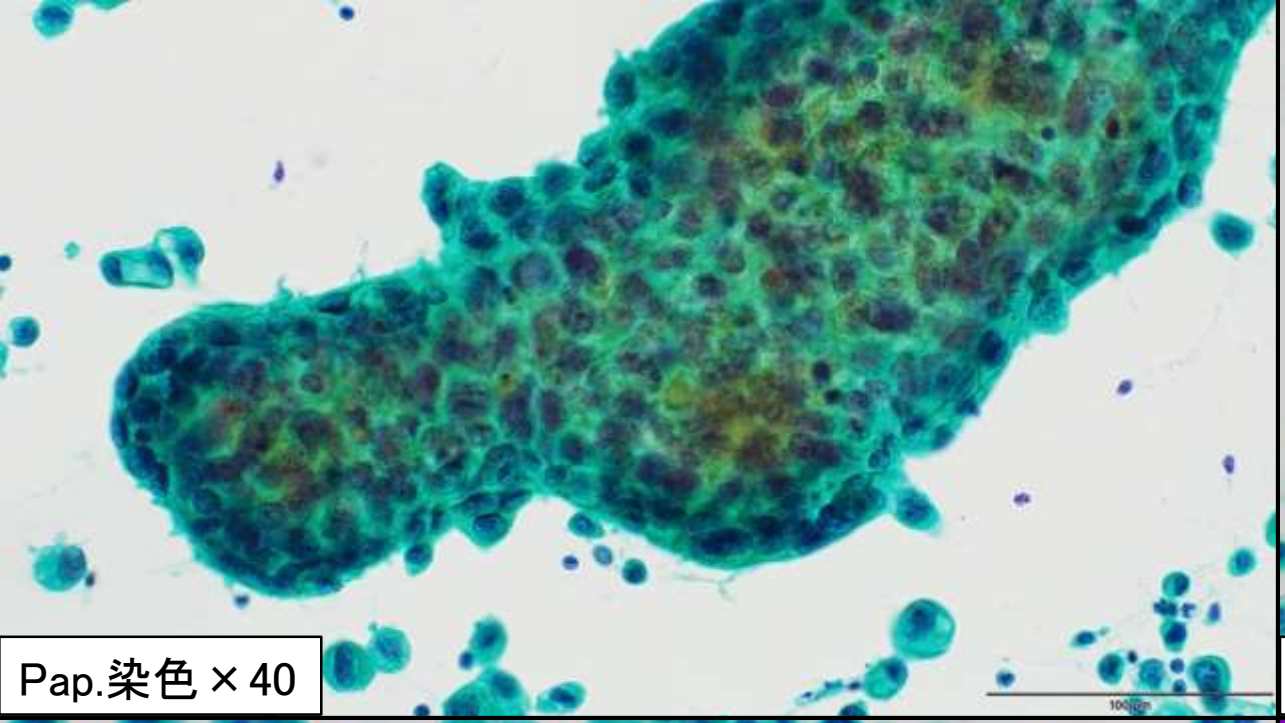

Pap.染色 × 40

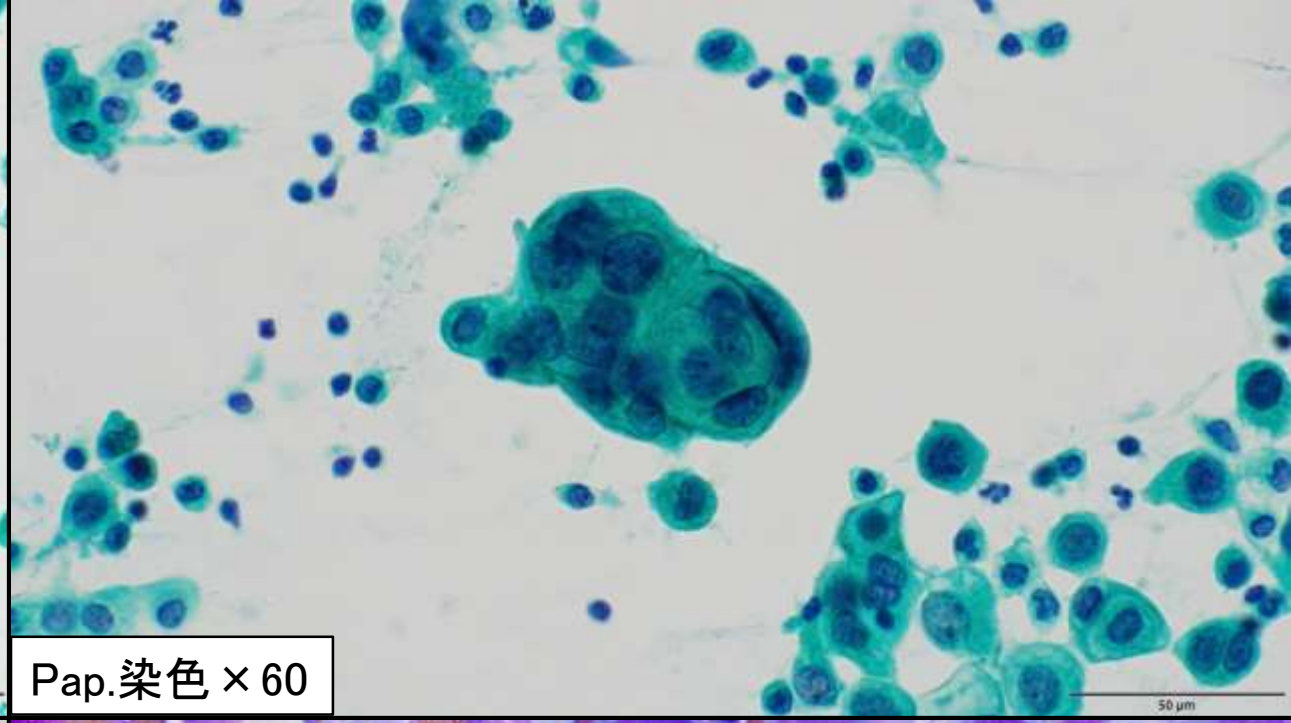

Pap.染色 × 60

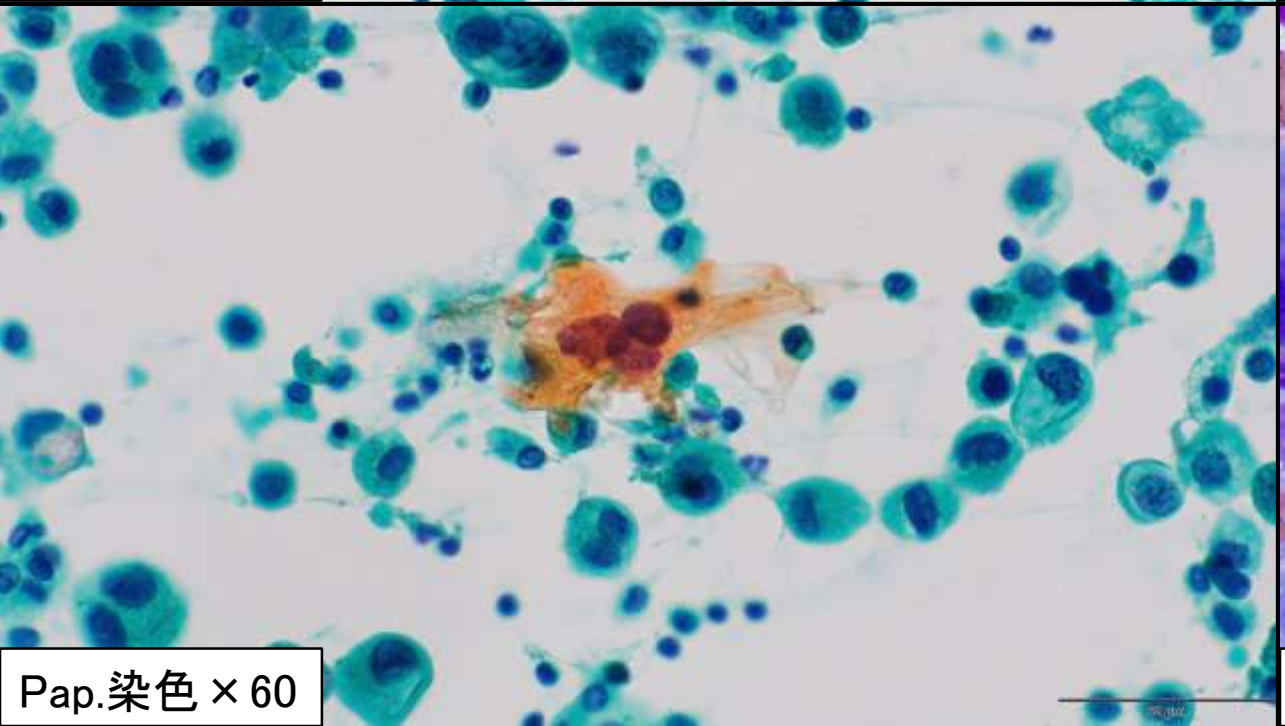

Pap.染色 × 60

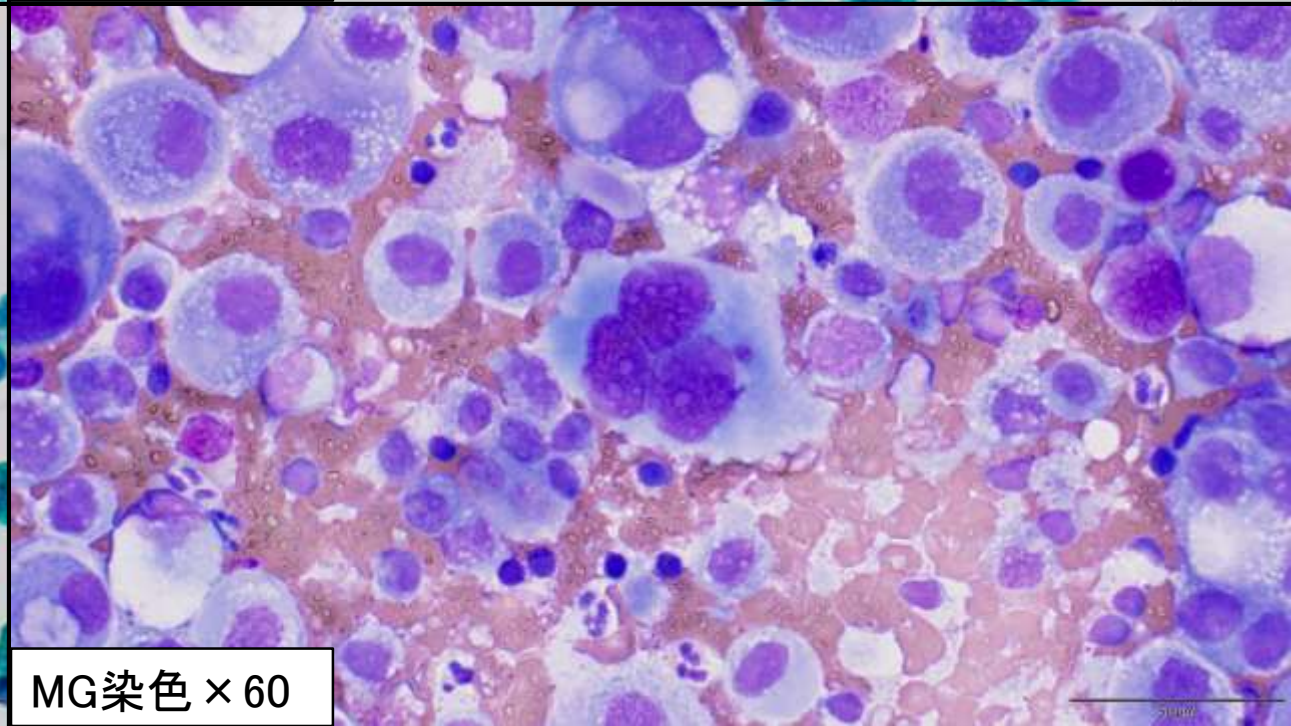

MG染色 × 60

上皮様中皮腫

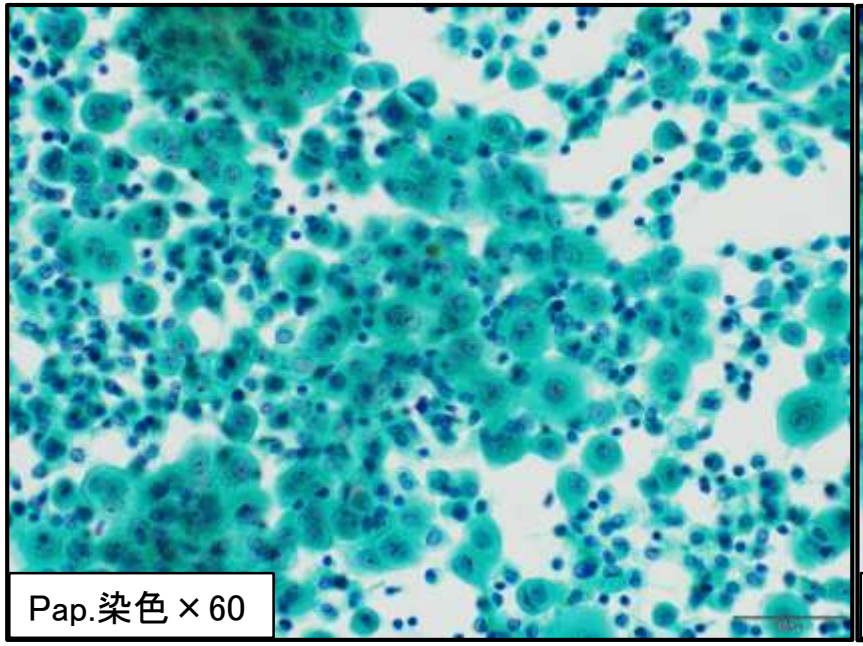
Pap.染色×60

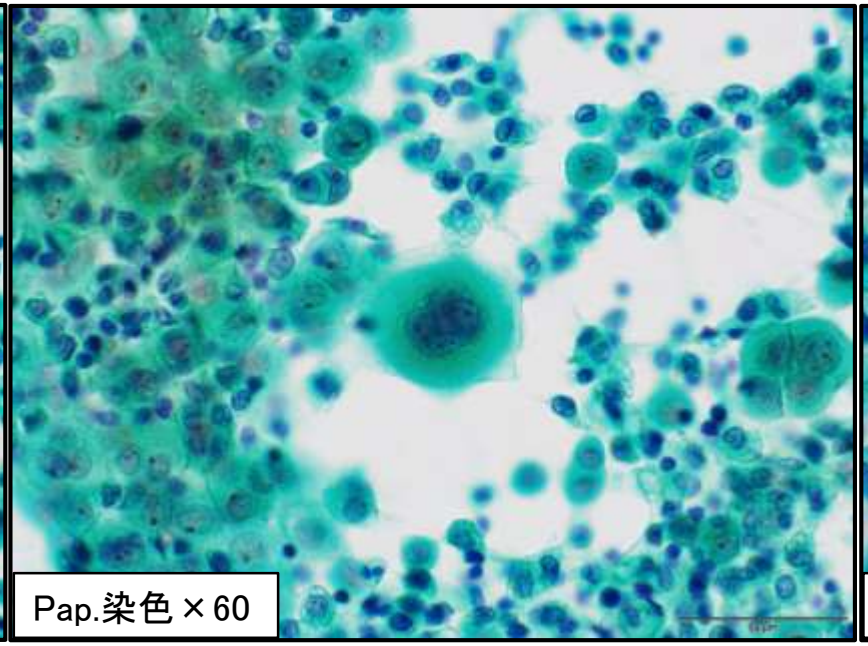
Pap.染色×60

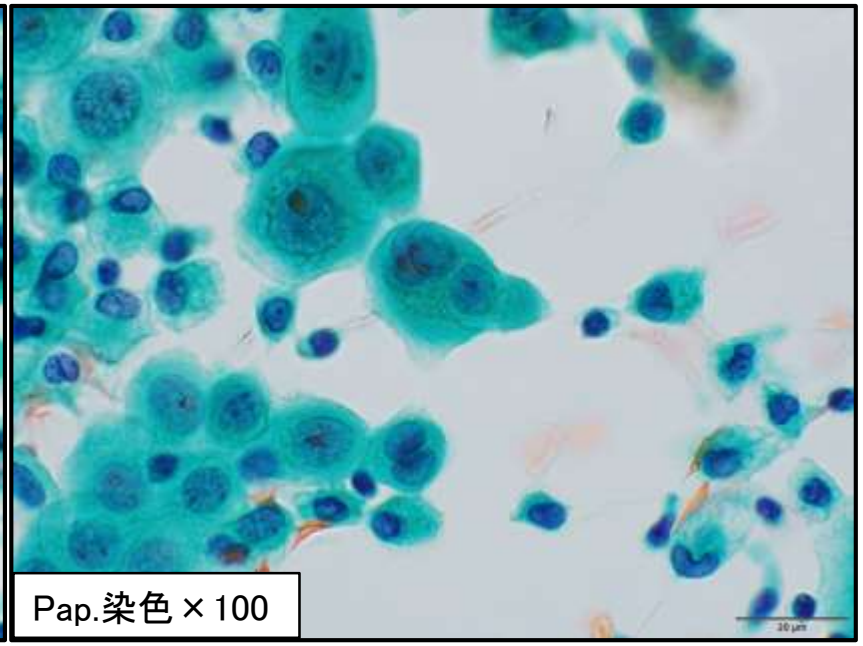
Pap.染色×100

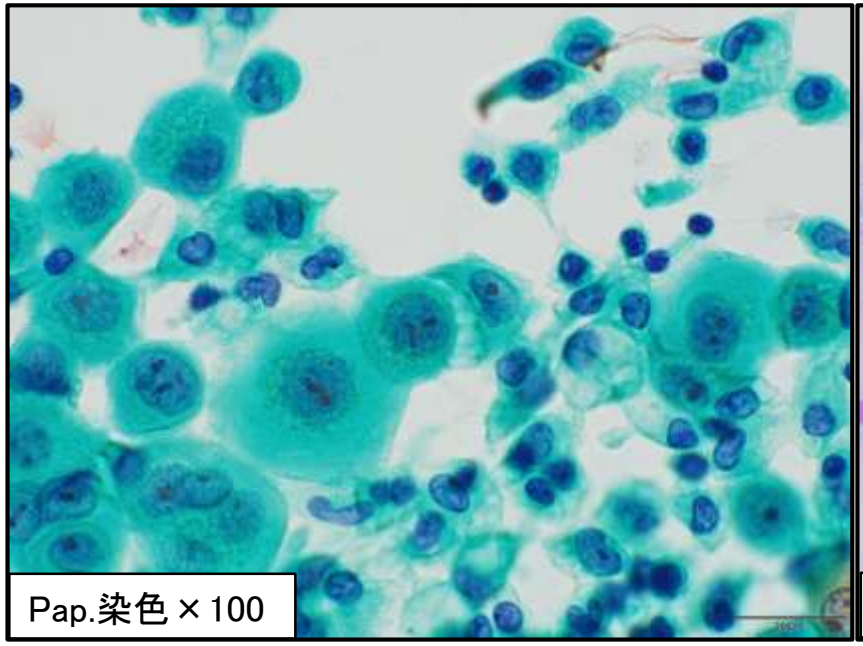
Pap.染色×100

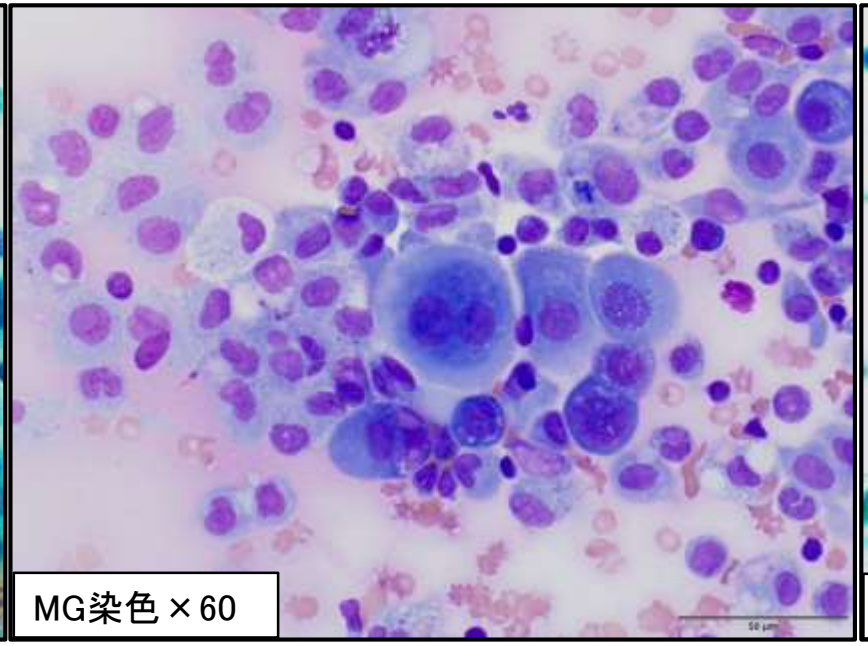
MG染色×60

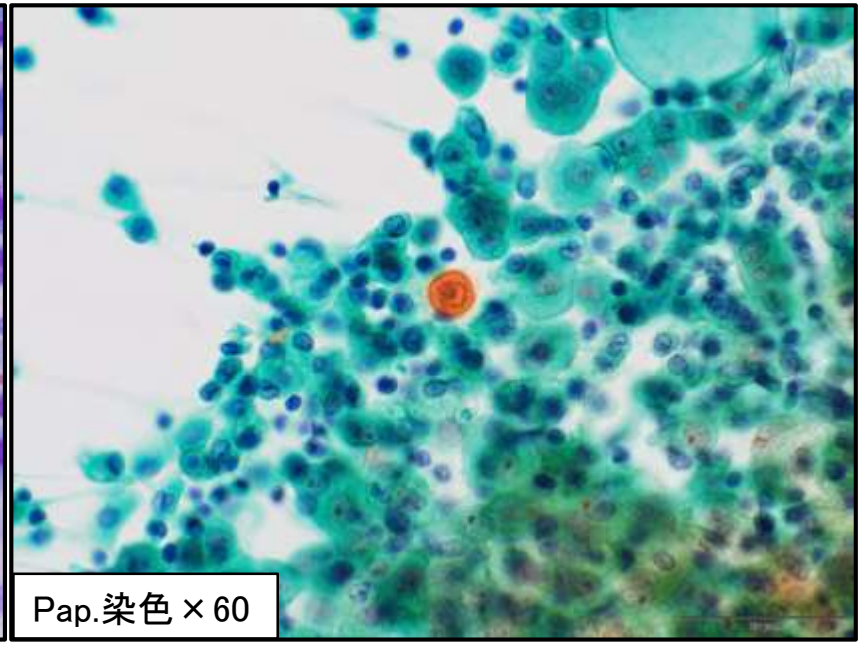
Pap.染色×60

浸潤性小葉癌

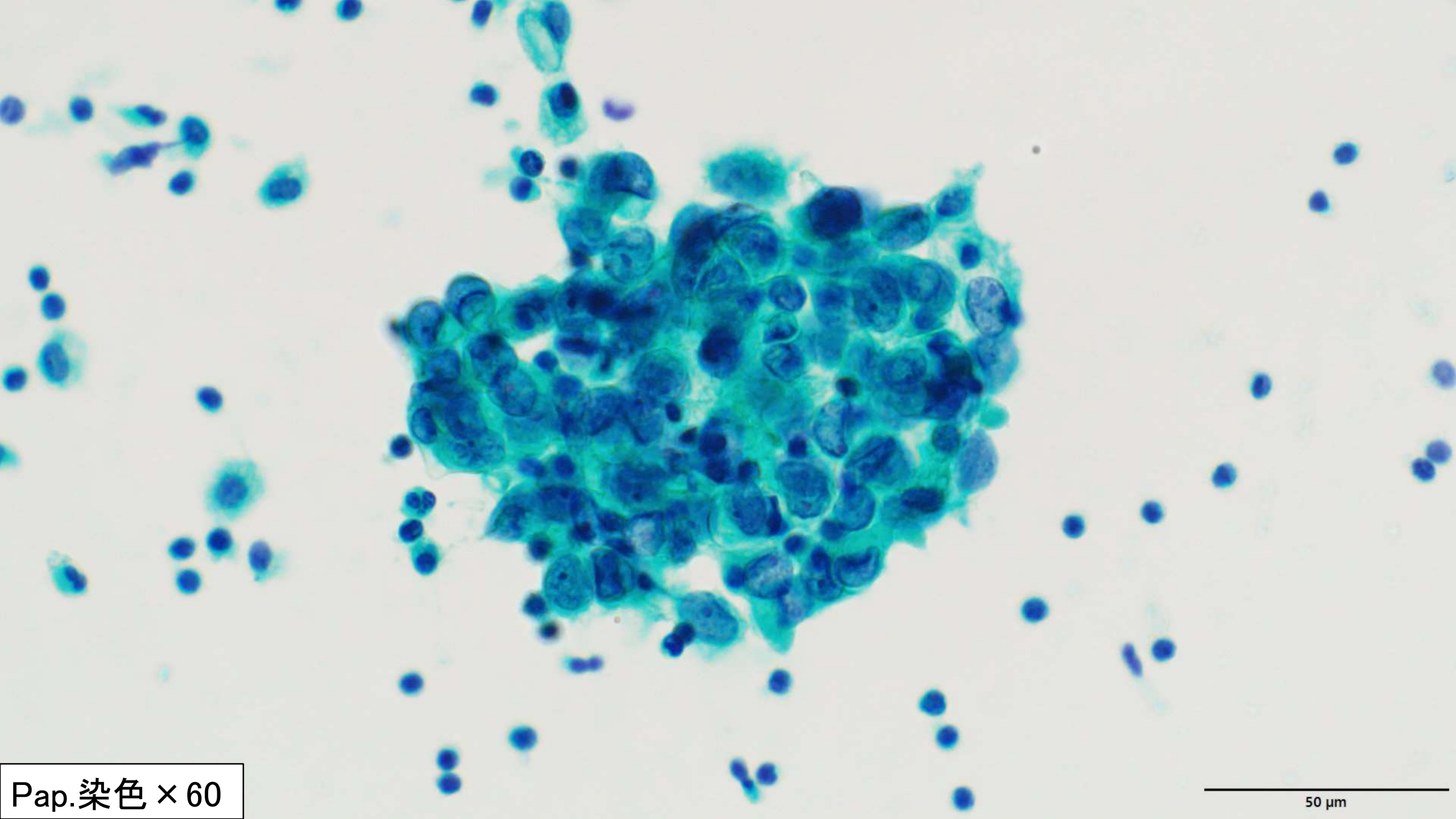

Pap.染色×60

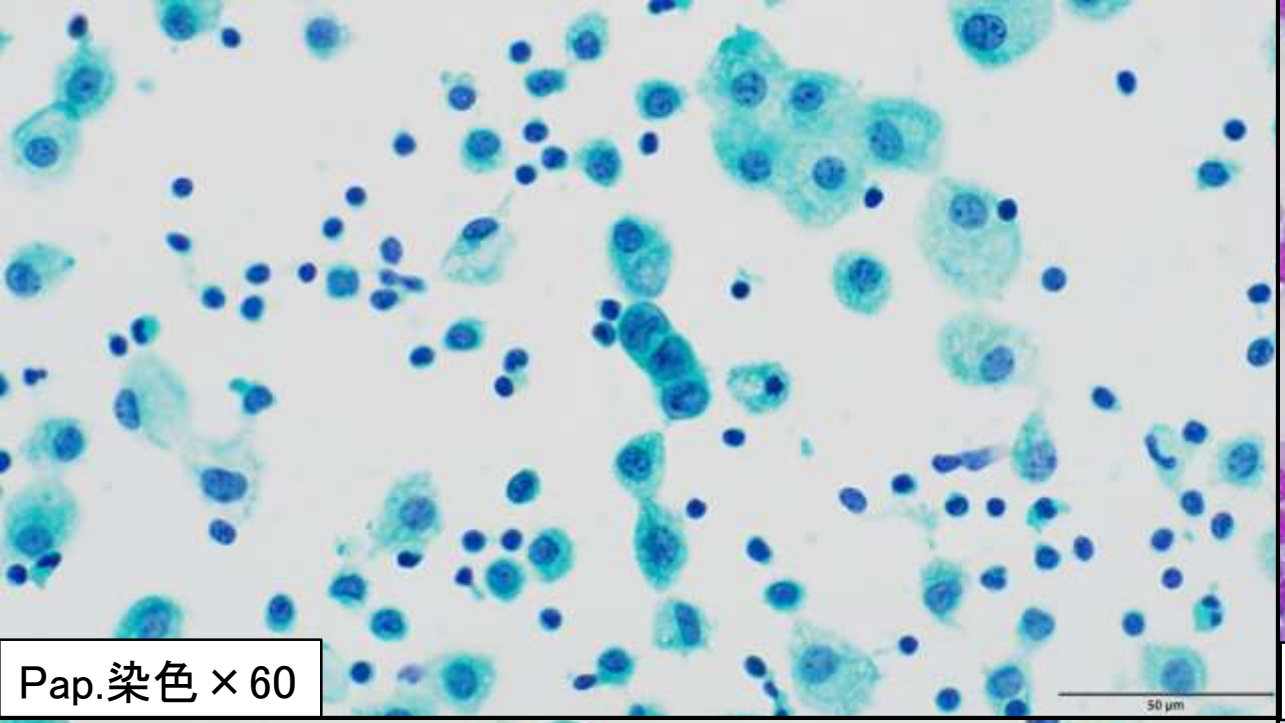
Pap.染色 ×60

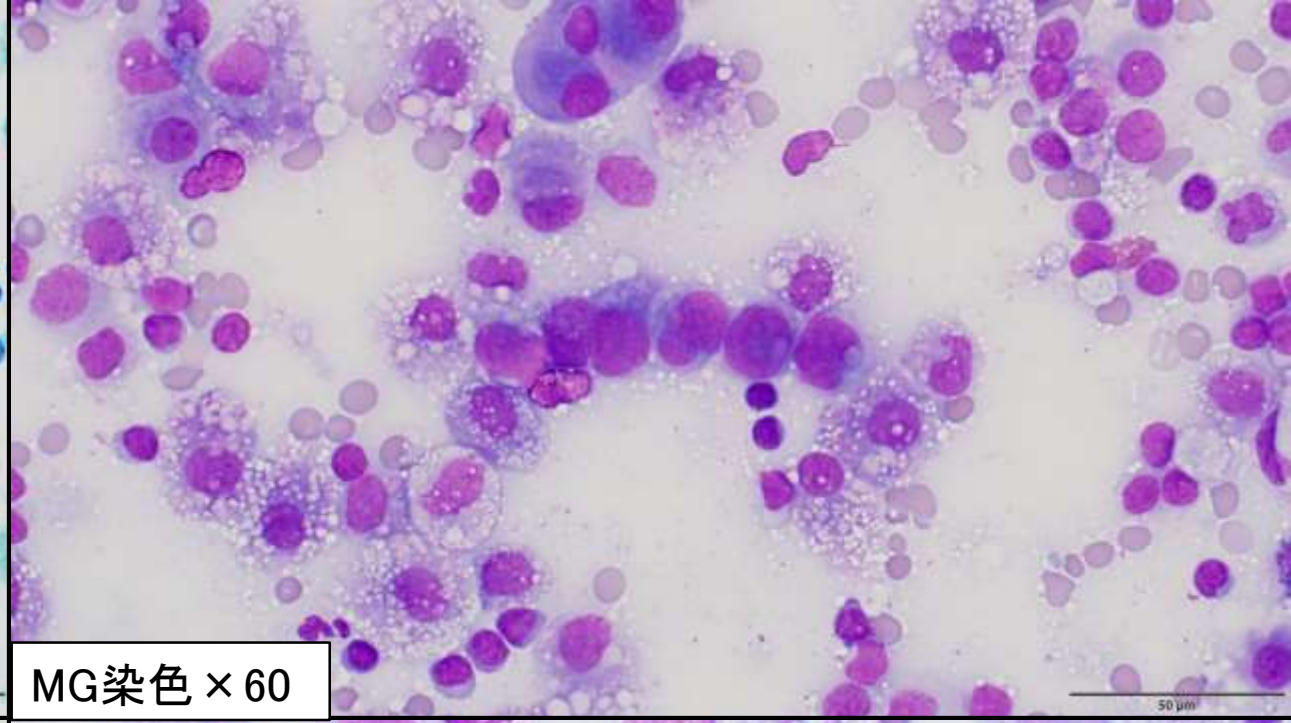
MG染色 ×60

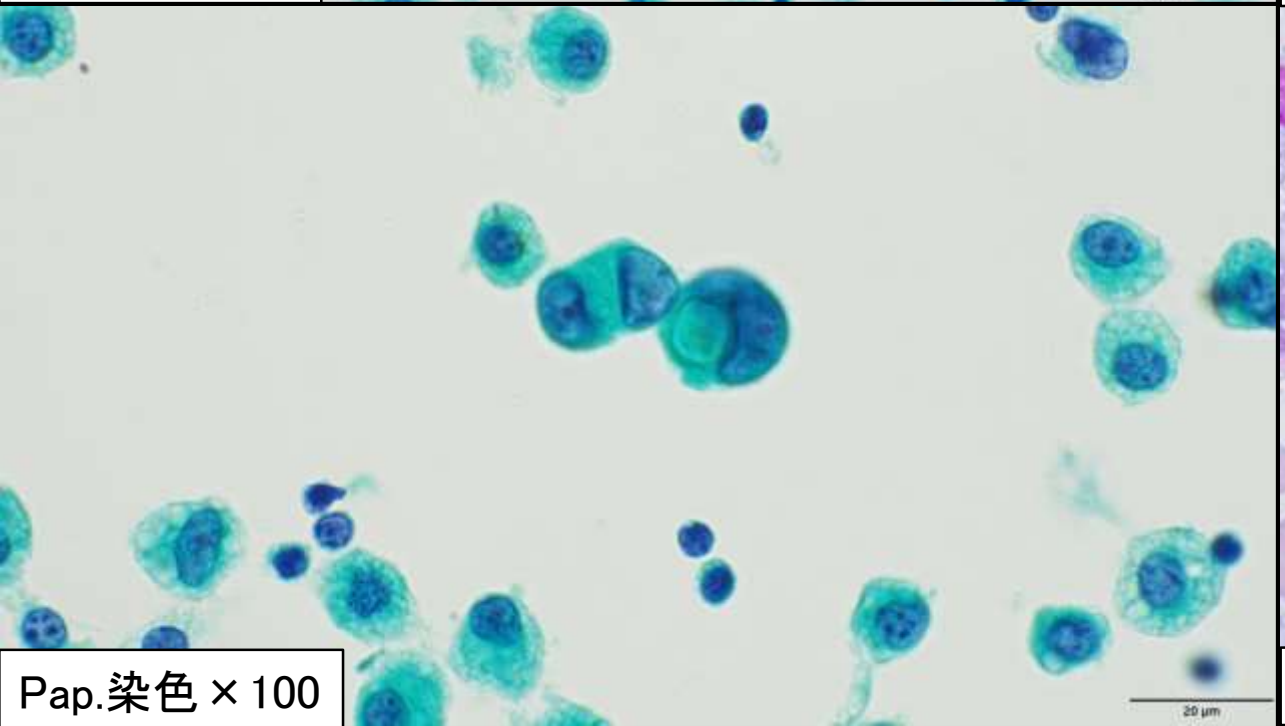
Pap.染色 ×100

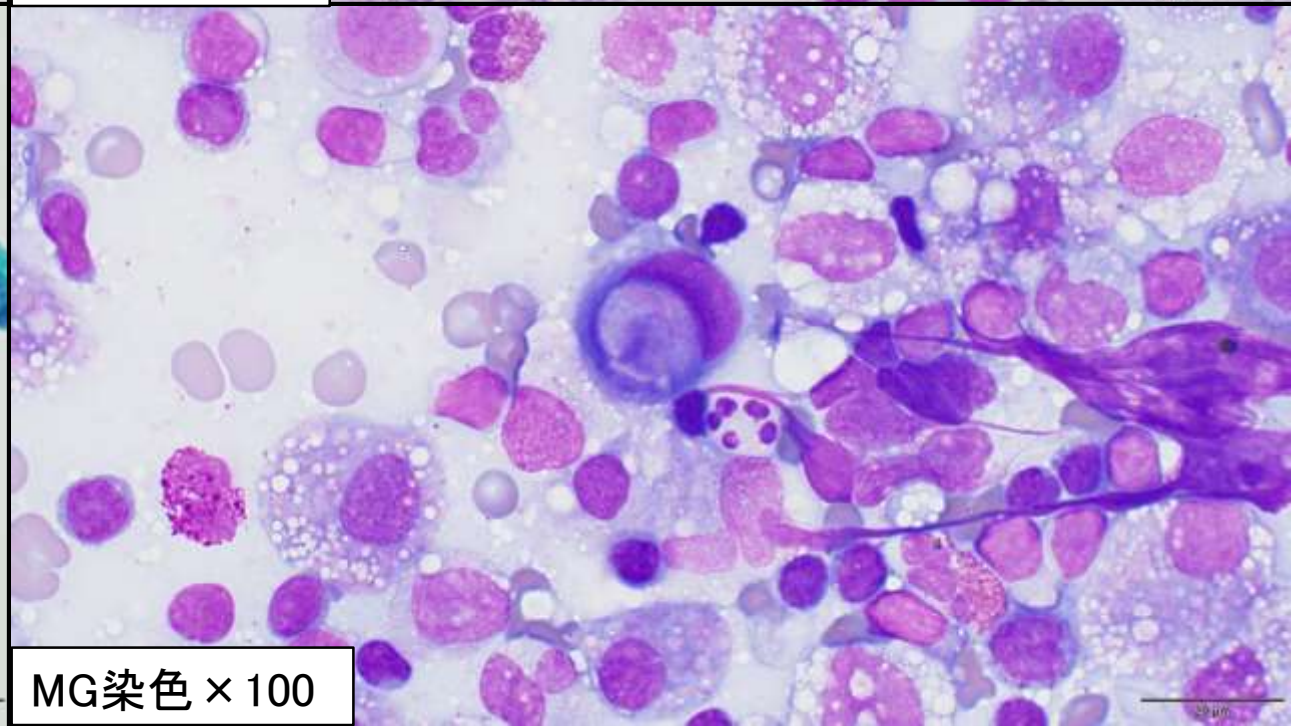
MG染色 ×100

悪性リンパ腫

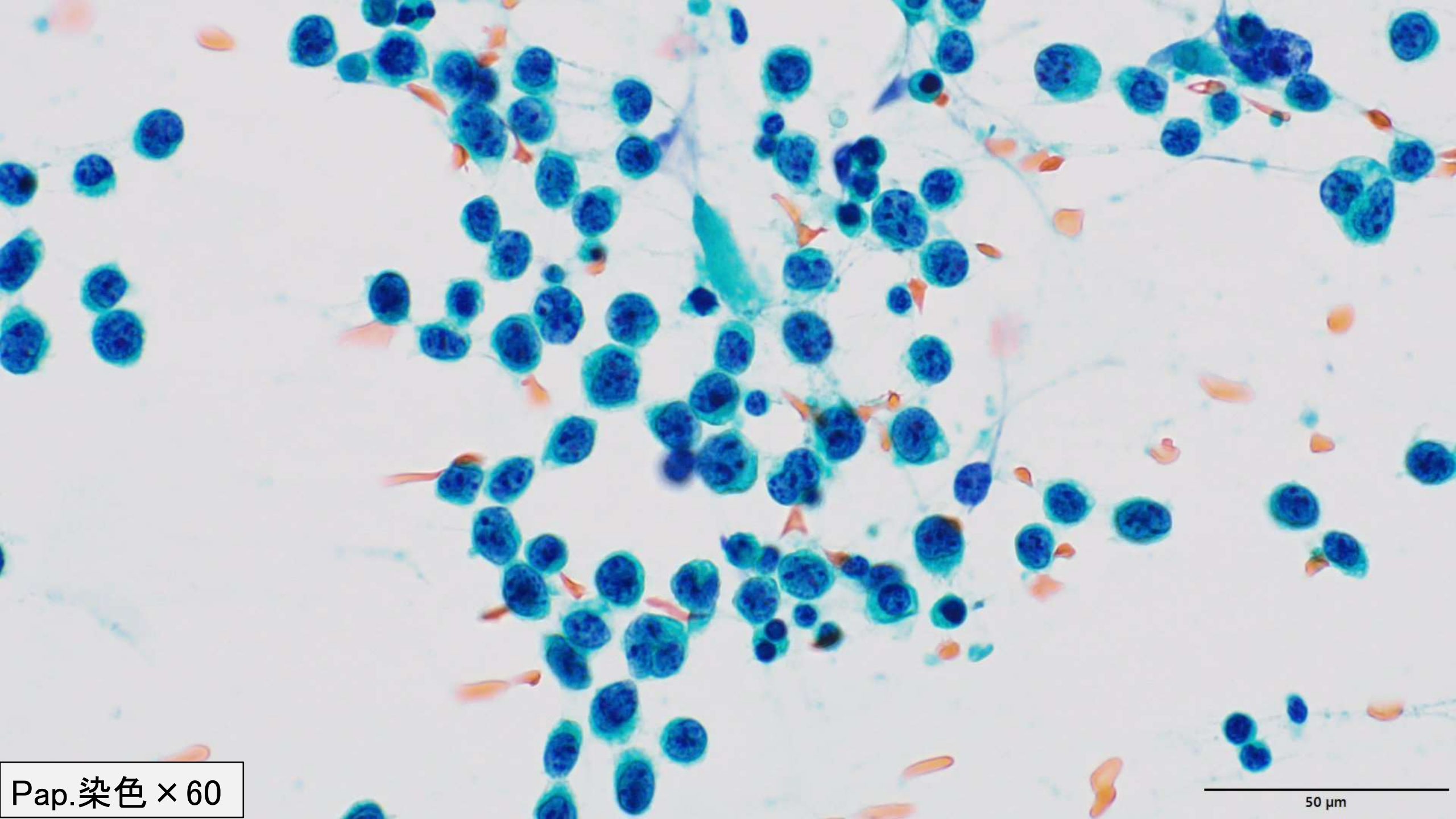
Pap.染色×60
50 µm

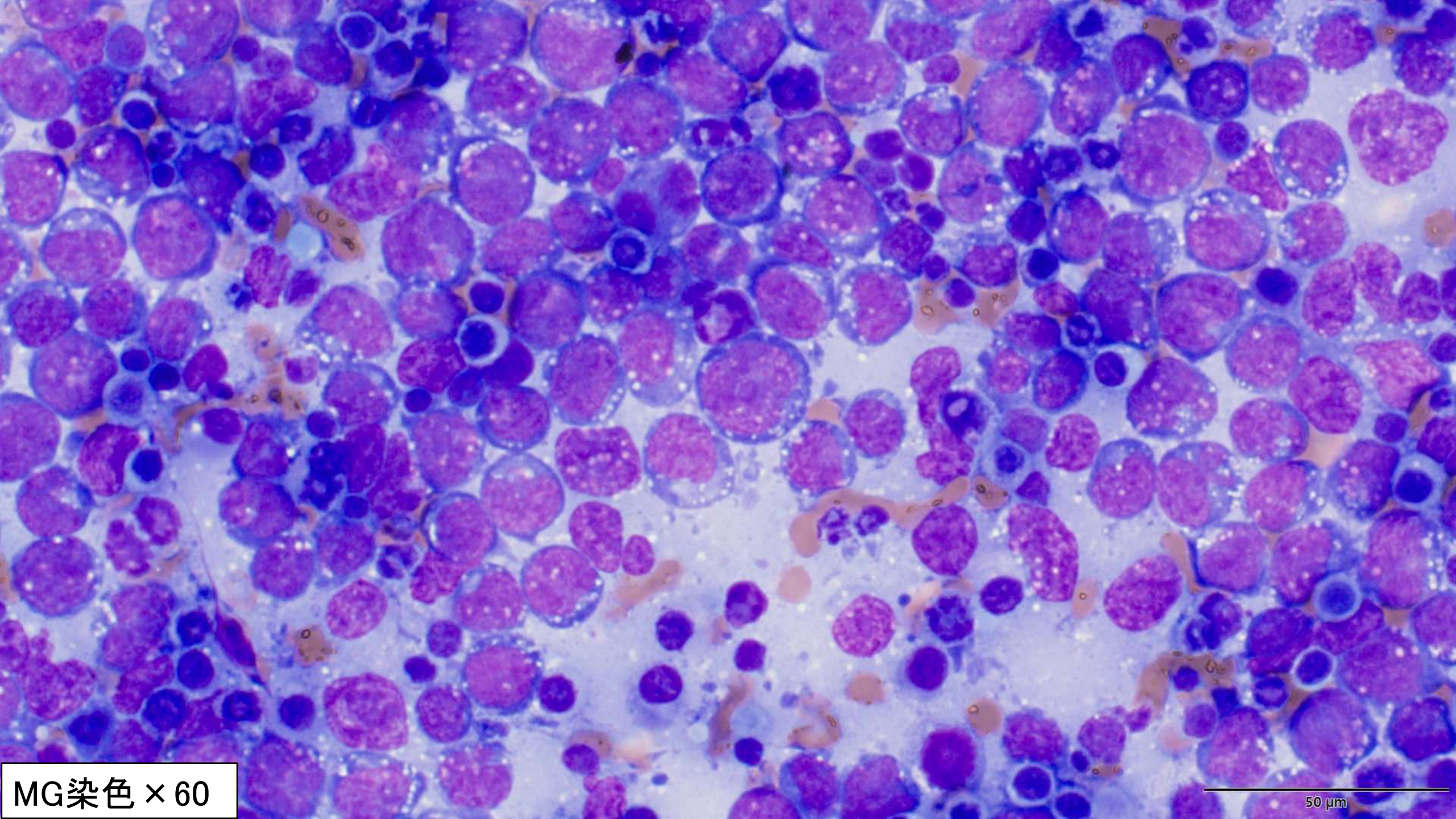
MG染色 × 60
50 µm

肺腺癌の小細胞癌への転化

EGFR陽性肺腺癌

- EGFRは細胞増殖を促進するシグナル伝達にかかわる蛋白の一つで、EGFR遺伝子に変異が生じると、恒常的に細胞の増殖が促進される。

- EGFR-TKIとしてゲフォチニブ、エルロチニブ、アファチニブ、ダコミチニブ、オシメルチニブが適応。

- EGFR-TKIで70～80%の症例に奏功がみられるが、1～数年で耐性化する。

EGFR-TKIによる耐性機序

- 50～60%：T790M変異
- 5%：MET遺伝子増幅による側副経路の活性化
- 1～2%：PIK3CA遺伝子変異　etc...

- 5～10%：肺腺癌から小細胞癌への転化

  ↳腺癌と小細胞癌が混在した混合型小細胞癌でEGFR-TKIにより腺癌＜小細胞癌

  EGFR-TKIによるTp53やRb1の不活化により小細胞癌へ分化

  その他　ASCL1 / NEUROD1 の活性化、NOTCH 経路の抑制　etc...

◎本症例は、EGFR遺伝子変異陽性（Deletions/exson19)あり、EGFR-TKIを使用。

T790M変異、その後小細胞癌への転化が起こった。

参考文献
日本肺癌学会バイオマーカー委員会編　肺癌患者におけるバイオマーカー検査の手引き 4. バイオマーカー検査の対象となる遺伝子とその異常 4-1. EGFR（2025年4月改訂 v.2.1）
Oser MG, et al. Transformation from non-small-cell lung cancer to small-cell lung cancer: molecular drivers and cells of origin. Lancet Oncol 2015
Wang H, Gao N, Wang L, Yang F, Liu B, Hu X, et al. Transformation from EGFR-mutant lung adenocarcinoma to small-cell lung cancer: from clonal evolution to lineage reprogramming. Cancer Treat Rev. 2025

まとめ

・長期の肺腺癌治療中に、小細胞癌が胸水中に出現した症例を経験した。

・小細胞肺癌と非小細胞肺癌では治療方針が異なるため、形態的な鑑別を行うことは重要である。

・EGFR陽性肺腺癌治療中の患者検体は小細胞癌転化の可能性も念頭に置いてスクリーニングを行っていく必要がある。